

дозой НМГ. Эффективную и безопасную лечебную дозу НМГ целесообразно подбирать индивидуально, в зависимости от массы тела пациентки и уровня анти-Ха-активности плазмы крови, определенной через 3 ч после инъекции препарата в соответствии с пиком действия НМГ [1]. Необходимо учитывать, что для оценки эффективности и безопасности терапевтических доз антикоагулянтов должны использоваться соответствующие тесты (нефракционированный гепарин – АЧТВ, НМГ – анти-Ха-активность) [12], однако в литературе нет указаний на необходимость определения анти-Ха-активности при назначении профилактических и максимальных профилактических доз НМГ [3, 4, 13]. В нашем исследовании достоверное снижение уровня D-димера на фоне введения максимальных профилактических доз НМГ (надропарин 0,3 мл 2 раза в день) наблюдалось на 4-е сутки у пациенток с СГЯ средней и тяжелой степени. В то же время при введении профилактических доз НМГ (надропарин 0,3 мл 1 раз в день) снижение уровня D-димера на 4-е сутки отмечено только у пациенток с СГЯ средней степени, при тяжелой степени снижение D-димера наблюдалось только на 8-е сутки. Все пациентки были выписаны с прогрессирующей беременностью после разрешения СГЯ, ни в одном случае, независимо от дозы НМГ, тромбоэмболических осложнений не было.

Таким образом, использование НМГ при СГЯ является эффективным средством защиты пациенток от тромбоэмболических осложнений. Введение максимальных профилактических доз НМГ снижает активность свертывающей системы в оптимальном режиме и при любой степени тяжести СГЯ по сравнению с применением профилактических доз. Такой режим дозирования можно рассматривать как альтернативу применению лечебных доз в том случае, если определение анти-Ха-активности плазмы невозможно.

Литература

1. Федеральные клинические рекомендации. Диагностика и лечение синдрома гиперстимуляции яичников. М., 2013.

2. Bates SM, Greer LA, Pabinger I et al. American College of Chest Physicians. Venous thromboembolism, thrombophilia, antithrombotic therapy, and pregnancy: American College of Chest Physicians Evidence-Based Clinical Practice Guidelines (8th Edition). Chest 2008; 133 (Suppl. 6): S844–86.

3. Sbmorgun D, Claman P. The diagnosis and management of ovarian hyperstimulation syndrome. J Obstet Gynaecol Can 2011; 11: 1156–62.

4. Chin-Der Chen, Shee-Uan Chen, Yu-Shih Yang. Prevention and manag-

1
2
3
4
5
6
7
8
9
10
11
12
13
14
15
16
17
18
19
20
21
22
23
24
25
26
27
28
29
30
31
32
33
34
35
36
37
38
39
40
41
42
43
44
45
46
47
48
49
50
51
52
53
54
55
56
57
58
59
60
61
62
63
64
65
66
67
68
69
70
71
72
73
74
75
76
77
78
79
80
81
82
83
84
85
86
87
88
89
90
91
92
93
94
95
96
97
98
99
100

бология 2010; 4 (2): 6–27.

Проблема тонкого эндометрия: возможности комбинированного негормонального лечения при подготовке к процедуре экстракорпорального оплодотворения

М.Г.Шнейдерман¹, Е.А.Калинина¹, В.Ю.Смольникова¹, Н.Г.Мишинева¹, А.Н.Абубакиров¹,
Л.А.Левков¹, К.У.Алиева¹, А.Г.Быков¹, А.А.Куземин¹, Е.В.Дюжева¹, Л.М.Казарян¹, С.В.Павлович^{1, 4},
Т.Х.Фатхудинов^{1, 2, 3}, А.В.Макаров^{1, 2, 3}, А.И.Афян¹

¹ФГБУ Научный центр акушерства, гинекологии и перинатологии им. акад. В.И.Кулакова Минздрава России, Москва;

²ФГБУ Научно-исследовательский институт морфологии человека РАН, Москва;

³ГБОУ ВПО РНИМУ им. Н.И.Пирогова Минздрава России, Москва;

⁴ИПО ГБОУ ВПО Первый МГМУ им. И.М.Сеченова Минздрава России

Резюме

Для подготовки женщин с тонким эндометрием к процедуре экстракорпорального оплодотворения использовали разработанный в ФГБУ «Научный центр акушерства, гинекологии и перинатологии им. акад. В.И.Кулакова» способ комбинированного негормонального лечения – обработка эндометрия смесью газов (CO₂ и N₂). Результат воздействия – улучшение кровообращения в слизистой и постепенное увеличение толщины базального и функционального слоя эндометрия. Для усиления эффекта параллельно применяли метод гинекологического массажа. Подобное сочетание лечебных методов ранее в практике не применялось.

Ключевые слова: бесплодие, тонкий эндометрий, экстракорпоральное оплодотворение, углекислый газ, азот, гинекологический массаж.

Thin endometrium – combined non-hormonal treatment during the process of preparing to the IVF program

M.G.Schneiderman, E.A.Kalinina, V.Yu.Smolnikova, N.G.Mishneva, A.N.Abubakirov, L.A.Levkov, K.U.Alieva, A.G.Bykov, A.A.Kuzemini, E.V.Dyuzheva, L.M.Kazaryan, S.V.Pavlovitch, T.H.Fatbudinov, A.V.Makarov, A.I.Afyan

Summary

The thin endometrium often turns out to be the cause of the considerable decrement of the pregnancy after the IVF procedure. It is considered that the endometrium thickness which is less than 7 mm (in the implantation window) provides the minimal chance for the efficient conception. Up to the present time in the modern scientific literature we did not found any facts about the treatment of the patients with the thin endometrium by means of the gas mixture (CO₂ and N₂) processing of the endometrium, which provides the considerable blood circulation enhancement combined with gynecological massage and, as a result, the rising of the thickness of the basal and functional layers. We are recommend this method as a preparing women for IVF.

Key words: infertility, thin endometrium, IVF, carbon dioxide, nitrogen, gynecological massage.

Сведения об авторах

Шнейдерман Михаил Григорьевич – канд. мед. наук, врач акушер-гинеколог отд-ния вспомогательных технологий в лечении бесплодия ФГБУ НЦАГиП им. акад. В.И.Кулакова. E-mail: mshneider@yandex.ru

Калинина Елена Анатольевна – д-р мед. наук, рук. отд-ния вспомогательных технологий в лечении бесплодия ФГБУ НЦАГиП им. акад. В.И.Кулакова. E-mail: e_kalinina@oraginta4.ru

Смольникова Вероника Юрьевна – д-р мед. наук, вед. науч. сотр. отд-ния вспомогательных технологий в лечении бесплодия ФГБУ НЦАГиП им. акад. В.И.Кулакова

Мишинева Нонна Гдовна – д-р мед. наук, вед. науч. сотр. отд-ния сохранения и восстановления репродуктивной функции ФГБУ НЦАГиП им. акад. В.И.Кулакова. E-mail: nondoc555@mail.ru

Абубакиров Айдар Назимович – канд. мед. наук, рук. отд-ния сохранения и восстановления репродуктивной функции ФГБУ НЦАГиП им. акад. В.И.Кулакова

Левков Лев Алексеевич – канд. мед. наук, науч. консультант по клин. эмбриологии отд-ния сохранения и восстановления репродуктивной функции ФГБУ НЦАГиП им. акад. В.И.Кулакова

Алиева Камилла Уллубиевна – канд. мед. наук, науч. сотр. отд-ния вспомогательных технологий в лечении бесплодия ФГБУ НЦАГиП им. акад. В.И.Кулакова. E-mail: kalya79@inbox.ru

Быков Анатолий Геннадиевич – врач ординатор гинекологического отд-ния восстановительного лечения ФГБУ НЦАГиП им. акад. В.И.Кулакова. E-mail: atabo@89160757589@gmail.com

Кузмин Андрей Александрович – канд. мед. наук, врач стационара дневного пребывания гинекологического отд-ния восстановительного лечения ФГБУ НЦАГиП им. акад. В.И.Кулакова

Дюжова Елена Валерьевна – канд. мед. наук, врач акушер-гинеколог отд-ния сохранения и восстановления репродуктивной функции ФГБУ НЦАГиП им. акад. В.И.Кулакова. E-mail: dug79@yandex.ru

Казарян Лия Михайловна – канд. мед. наук, науч. сотр. отд-ния сохранения и восстановления репродуктивной функции ФГБУ НЦАГиП им. акад. В.И.Кулакова

Павлович Станислав Владиславович – канд. мед. наук, ученый секретарь ФГБУ НЦАГиП им. акад. В.И.Кулакова, доц. каф. акушерства, гинекологии и перинатологии ИПО ГБОУ ВПО Первый МГМУ им. И.М.Сеченова. E-mail: stpavlovich@mail.ru

Фатхудинов Тимур Хатисамудинович – д-р мед. наук, зав. лаб. регенеративной медицины ФГБУ НЦАГиП им. акад. В.И.Кулакова, вед. науч. сотр. лаб. роста и развития ФГБУ НИИМЧ РАМН, доц. каф. гистологии, эмбриологии и цитологии ГБОУ ВПО РНИМУ им. Н.И.Пирогова. E-mail: tfa@yandex.ru

Макаров Андрей Витальевич – канд. мед. наук, ст. науч. сотр. ФГБУ НЦАГиП им. акад. В.И.Кулакова, вед. науч. сотр. лаб. роста и развития ФГБУ НИИМЧ РАМН, доц. каф. гистологии, эмбриологии и цитологии ГБОУ ВПО РНИМУ им. Н.И.Пирогова. E-mail: anilmak@yandex.ru

Афян Арmine Ишхановна – аспирант отд-ния вспомогательных технологий в лечении бесплодия ФГБУ НЦАГиП им. акад. В.И.Кулакова. E-mail: armineafyan@mail.ru

Тонкий эндометрий является сложным и до конца не изученным феноменом в современной репродуктологии. Достаточная толщина эндометрия очень важна для нормальной имплантации эмбриона в полости матки.

В современной научной литературе описываются многочисленные причины снижения эффективности вспомогательных репродуктивных технологий (ВРТ). Наиболее изученным является нарушение рецептивности эндометрия в период имплантации. За последние годы был разработан ряд новых маркеров окна имплантации: при изучении экспрессии генов в разных тканях в норме и при патологии, сравнение различий в функции этих генов (геномный подход или геномика). Современными маркерами, которые в перспективе должны определить рецептивность эндометрия, являются исследование секрета эндометрия (секретомика), появление на эндометрии в середине лютеиновой фазы пиноподий, возникновение на нем белков клеточной адгезии, в частности интегринов [1, 2]. Разносторонность маркерных критериев говорит о том, что не существует общепринятого метода определения рецептивности эндометрия, и врачам в клинической практике приходится пользоваться простыми методами, такими как определение толщины эндометрия, измеренного на день назначения овуляторной дозы хорионического гонадотропина человека в циклах овариальной стимуляции или на день начала назначения прогестерона в циклах гормонозаместительной терапии. Широкий литературный обзор проблем рецептивности и тонкого эндометрия дан в работе отечественных авторов [3, 4].

При всем разнообразии причин неудачной имплантации эмбриона толщина эндометрия остается одним из наиболее важных факторов, влияющих на частоту наступления беременности в ВРТ. Главными факторами для достижения беременности считаются нормальный эмбрион и рецептивный эндометрий, способный его воспринять. Именно поэтому тонкий эндометрий существенно снижает возможность наступления беременности. Принято считать, что его толщина менее 7 мм дает минимальные шансы на продуктивное зачатие.

Причины, по которым эндометрий становится тонким, могут обуславливаться рядом патологических факторов. Остановимся только на тех из них, которые связаны с темой этой статьи и предлагаемыми методами лечения данного нарушения. Такими факторами может быть наруше-

ние кровоснабжения в матке, которому присущ как наследственный (врожденный) на фоне генитального инфантилизма, так и приобретенный (после воспаления, искусственного аборта, самопроизвольного выкидыша, травмы, хирургического вмешательства) характер. Весьма часто тонкий эндометрий формируется на фоне гипоплазии матки либо в результате гормонального дисбаланса. Лечение, как правило, либо медикаментозное с преобладанием гормональной терапии, либо хирургическое с непосредственным удалением слоя эндометрия. Дополнительно, по показаниям, проводится физиотерапевтическое лечение. Однако часто и при стимуляции яичников, и при гормонозаместительной терапии, и при физиотерапевтической поддержке адекватный рост эндометрия является серьезной проблемой.

Многие исследователи подчеркивают важность наличия многослойного (трехслойного) эндометрия как прогностического маркера успеха в программах экстракорпорального оплодотворения (ЭКО) [5, 6]. Доказано, что даже в случае толщины эндометрия менее 7 мм и наличия трехслойной структуры отмечалась частота наступления беременности 24,4%, тогда как в случае отсутствия трехслойности беременностей не наблюдалось [7].

Весьма важным для понимания в дальнейшем механизмов предлагаемого нами лечения является предположение, что при толщине эндометрия менее 7 мм утончается функциональный слой, и бластоциста в процессе имплантации, близко соприкасаясь со спиральными артериями функционального слоя, находится в области высокой концентрации кислорода, что неблагоприятно влияет на процесс имплантации. В настоящее время доказано, что культивирование эмбрионов происходит более успешно при пониженных концентрациях кислорода, что сопровождается большей выживаемостью бластоцист. В маточной трубе и брюшной полости – наиболее низкие концентрации кислорода, что частично может объяснить относительно высокую частоту возникновения у женщин внутриматочной беременности [6, 7].

На сегодняшний день не существует общепринятого определения тонкого эндометрия. В различных исследованиях авторы называют разную толщину эндометрия, которая считается недостаточной для успешной имплантации. Так, американские исследователи [8] считают, что тонкий эндометрий наблюдается у пациенток с толщиной последнего менее 6 мм и у таких пациенток частота наступления

беременности и родов составила 8,5 и 5,7% соответственно. Швейцарские исследователи [9] показали, что у пациенток с тонким эндометрием (менее 6,3 мм) отмечаются значительно более низкие частоты наступления беременности и родов. Исследователи из Гонконга изучали частоту наступления беременности у 136 пациенток, проходивших первую попытку лечения бесплодия методом ЭКО. У женщин с овариальной стимуляцией и толщиной эндометрия менее 7 мм частота наступления беременности составила 3,8%, тогда как у пациенток с толщиной эндометрия 8 мм и более – 28%. Израильские специалисты исследовали тонкий эндометрий, не отвечающий на стимуляцию. Были изучены 2334 цикла с овариальной стимуляцией, и выяснилось, что толщина эндометрия 7 мм и менее статистически достоверно была ассоциирована с уменьшенной частотой возникновения беременности по сравнению с пациентками с большей толщиной эндометрия [10].

В работе американских исследователей о влиянии толщины эндометрия на частоту наступления беременности у 897 пациенток с переносом эмбрионов в программах ЭКО было выявлено, что высокая частота наступления беременности наблюдается у женщин с толщиной эндометрия 9 мм и более и составляет 39%, тогда как у пациенток с толщиной эндометрия менее 9 мм – 16% [11]. Итальянские исследователи изучали особенности роста эндометрия у пациенток, проходящих лечение методом ЭКО и интрацитоплазматической инъекции сперматозоида, и пришли к выводу, что тонкий эндометрий чаще встречается у бесплодных пар, где выявлена женская причина бесплодия, которая часто связана с патологией матки разной этиологии, тогда как у супружеских пар с мужским фактором бесплодия такая патология встречается значительно реже, и в этой группе пациентов тонкий эндометрий не играет существенной роли [12].

При переносе размороженных эмбрионов также отмечалась более низкая частота наступления беременности у пациенток с толщиной эндометрия менее 7 мм – 5% по сравнению с пациентками, у которых толщина эндометрия была 8 мм и более (5 и 30,9% соответственно) [13].

Таким образом, становится понятно, что толщина эндометрия является одним из наиболее важных факторов, влияющих на частоту наступления беременности в программах ЭКО.

Методы лечения, направленные на увеличение толщины эндометрия в программах ЭКО, включают в себя интенсивное назначение препаратов эстрогенов и прогестерона, аспирина, хирургические вмешательства, физиотерапевтические процедуры. Однако, как показывает практика, не всегда эти методы приводят к желаемым результатам, и необходимы поиски новых подходов к решению проблемы тонкого эндометрия и дальнейшие научно-практические исследования.

На сегодняшний день в современной литературе и медицинской практике мы не встретили данных о лечении женщин с тонким эндометрием путем орошения его смесью газов (CO_2 и N_2), под воздействием которой происходит значительное усиление кровообращения в слизистой и увеличение толщины базального и функционального слоев эндометрия. Кроме того, нигде в медицинской литературе нет данных о лечении тонкого эндометрия методом гинекологического

массажа – научно обоснованного лечебного метода, довольно широко применяемого в медицинской практике в России, но не нашедшего должного распространения в программах ВРТ. Мы решили последовательно соединить эти два метода и, применив их на практике, изучить совместное воздействие на возможность роста тонкого эндометрия в процессе подготовки пациенток к программе ЭКО.

В ФГБУ «Научный центр акушерства, гинекологии и перинатологии им. акад. В.И.Кулакова» разработан новый способ негормонального лечения женщин с тонким эндометрием путем обработки его смесью газов (CO_2 и N_2), под воздействием которой улучшается кровообращение в слизистой и происходит постепенное увеличение толщины базального и функционального слоев эндометрия [14–16]. Параллельно с процедурами орошения эндометрия проводились сеансы гинекологического массажа, при котором всегда происходят положительные изменения как в теле матки (улучшение кровообращения, иннервации, лимфооттока, увеличение мышечной массы и толщины эндометрия), так и в целом в области малого таза. В практическом руководстве для врачей «Акушерско-гинекологический массаж» [17], изданном в 2014 г. при поддержке специалистов ФГБУ «Научный центр акушерства, гинекологии и перинатологии им. акад. В.И.Кулакова», собраны и систематизированы сведения о показаниях к проведению гинекологического массажа, в том числе и при подготовке к процедуре ЭКО (гениальный инфантилизм, спазмические процессы, хронический



ПАНАВИР®
Оригинальный российский
противовирусный препарат



Форма выпуска:

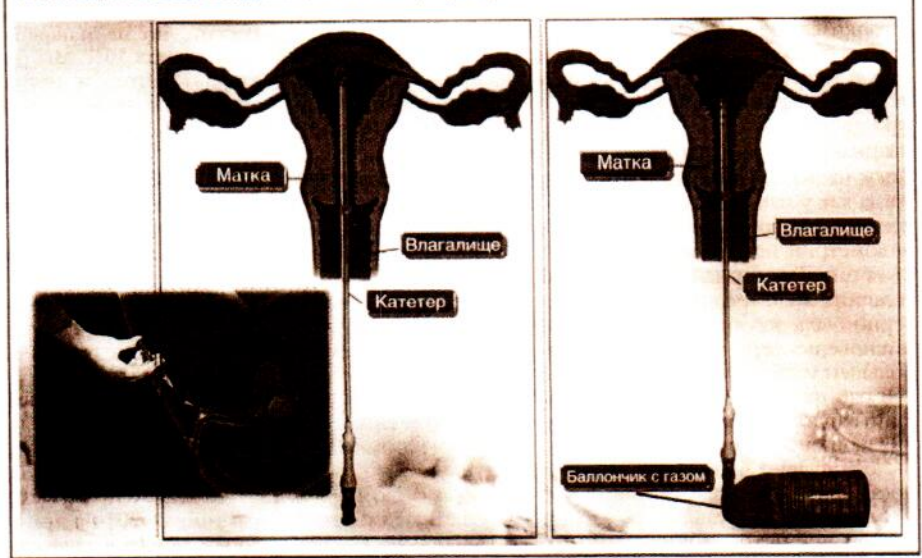
- 0,04 мг/мл раствор для внутривенного введения**
Рег. удостоверение № Р N000299/02. Отпускается по рецепту.
- суппозитории ректальные 200 мг**
Рег. удостоверение № ЛС-001696. Отпускается по рецепту.
- гель для наружного и местного применения 0,002%**
Рег. удостоверение № ЛС-001697. Отпускается без рецепта.
- косметический гель для защиты и восстановления кожных покровов с противовоспалительным действием**
Т/У 2158-001-20137899-2007

- Обладает уникальным механизмом действия, который позволяет напрямую воздействовать на вирус.
- Эффективен в отношении вирусов папилломы, герпеса, цитомегаловируса.
- Имеет формы для системной, местной терапии и профилактики.
- Для стойкого эффекта достаточно короткого монотерапевтического курса.
- Обладает оптимальным профилем переносимости.

Телефон горячей линии: 8-800-555-222-9
Телефоны: +7 (495) 921-49-91, +7 (495) 643-18-56

Результаты исследования	Число пациенток	Возраст	Количество процедур	Толщина эндометрия до орошения (М-эхо)		Толщина эндометрия после 1-го орошения (М-эхо)		Толщина эндометрия после 2-го орошения (М-эхо)		Толщина эндометрия после 3-го орошения (М-эхо)			
				7-й день МЦ	9-й день МЦ	11-й день МЦ	14-й день МЦ	9-й день МЦ	11-й день МЦ	14-й день МЦ			
Группа А	20	25-40 лет	63	3,1-5,4; n=4,25 мм	5,4-8,2; n=6,8 мм	6,5-9,8; n=8,15 мм	7,3-9,8; n=9,05 мм	Толщина эндометрия после 2-го орошения и 3-го гинекологического массажа (М-эхо)	11-й день МЦ	8,4-10,6; n=9,5 мм	Толщина эндометрия после 3-го орошения и 5-го гинекологического массажа (М-эхо)	14-й день МЦ	9,8-12,4; n=11,1 мм
Группа В	15	25-40 лет	46	3,3-5,4; n=4,35 мм	3,4-5,9; n=4,65 мм	3,9-6,3; n=5,1 мм	4,6-6,8; n=5,7 мм	Толщина эндометрия после 1-го орошения и 1-го гинекологического массажа (М-эхо)	9-й день МЦ	6,6-9,3; n=7,95 мм	Толщина эндометрия после 2-го орошения и 3-го гинекологического массажа (М-эхо)	11-й день МЦ	8,4-10,6; n=9,5 мм
Группа С	30	25-40 лет	-	3,2-5,7; n=4,45 мм	3,4-5,9; n=4,65 мм	3,9-6,3; n=5,1 мм	4,6-6,8; n=5,7 мм	Толщина эндометрия после 3-го орошения (М-эхо)	14-й день МЦ	7,3-9,8; n=9,05 мм	Толщина эндометрия после 3-го орошения и 5-го гинекологического массажа (М-эхо)	14-й день МЦ	9,8-12,4; n=11,1 мм

Реализация способа введения смеси газов (CO₂ и N₂).



эндометрит и др.). Гинекологический массаж оказывает эффективное лечебное воздействие при разных формах структурных нарушений матки: недоразвитии, гипотрофии, гипоплазии, субинволюции и др. После гинекологического массажа все эти патологические явления уменьшаются или исчезают ввиду механического и рефлекторного воздействия на мышечные структуры тела матки с усилением кровообращения и лимфооттока, при этом ликвидируются застойные явления в органах малого таза [18, 19]. Почему мы применили смесь CO₂ и N₂? Дело в том, что обработка эндометрия данной смесью способствует расширению мелких артерий (тонус которых определяет количество функционирующих капилляров) и увеличению кровотока во всех слоях тела матки. Доказано, что локальное воздействие CO₂ на ограниченный участок тканей сопровождается увеличением объема кровотока, повышением скорости экстракции кислорода тканями, усилением их метаболизма, восстановлением рецепторной чувствительности, усилением репаративных процессов и активацией фибробластов. В организме азот является одним из основных биогенных элементов, входящих в состав важнейших веществ живых клеток, белков, нуклеиновых кислот, аминокислот, нуклеопротеидов, гемоглобина [11]. Определенное парциальное давление азота в крови обеспечивает нормальный уровень жизненно важных процессов в клетках и тканях.

Целью исследования явилась оценка эффективности и безопасности применения газовой смеси (CO₂ и N₂) в лечении тонкого эндометрия в процессе подготовки пациентки к программе ЭКО в сочетании с гинекологическим массажем (5 процедур).

Дизайн исследования

В исследование были включены 65 пациенток репродуктивного возраста (25-40 лет) с диагностированным первичным или вторичным бесплодием и наличием тонкого эндометрия, не поддающегося лечению другими методами.

Группа А – 20 пациенток с диагнозом «бесплодие, тонкий эндометрий» получили орошение эндометрия смесью газов CO₂ и N₂ на 7, 9 и 11-й дни менструального цикла (МЦ); группа В – 15 женщин параллельно с орошением эндометрия смесью газов CO₂ и N₂ прошли курс гинекологического массажа (5 процедур); группа С – 30 пациенток, составивших контрольную группу.

Методика исследования

Толщина эндометрия (ультразвуковое исследование – УЗИ) измерялась однократно до включения пациенток в исследование, а затем трижды: в цикле введения газовой смеси, в следующем цикле после проведения процедуры (группа А) и в процессе орошения эндометрия газовой смесью в сочетании с гинекологическим массажем (группа В). УЗИ проводилось на 7, 9, 11, 14-й дни МЦ при 28-дневном цикле у пациентки. В полость матки через специально сконструированный катетер с шестью микроскопическими отверстиями в дистальном отделе под определенным давлением вводилась дозированная воздушная смесь (CO₂ и N₂), которая, заполняя полость матки, воздействовала на эндометрий. Благодаря этому происходило усиление кровоснабжения в слизистой полости матки (см. рисунок).

Процедура показала себя безопасной, так как при этом использовались традиционно применяемые при проведении ЭКО проводник и катетер, а состав газовой смеси состоял из ингредиентов, применяемых для культивирования эмбрионов (CO₂ и N₂). В группе В процедуру орошения эндометрия с 7-го дня МЦ дополнили гинекологическим массажем (5 процедур 4-5 раз в неделю). Техника гинекологического массажа была традиционной, многократно описываемой в литературе и включала в себя как ручные, так и вибрационные приемы [7, 18, 19]. Как и в классическом, в гинекологическом массаже мы использовали четыре основных приема: поглаживание, растирание, раскатывание, вибрацию.

Каждый из этих приемов в отдельности или в сочетании показаны при различных заболеваниях и могут чередоваться в течение одного сеанса.

При *растирании и поглаживании* тела матки, придатков, передней брюшной стенки и мышечного аппарата малого таза происходит повышение тонуса и гиперемия органов и тканей малого таза.

Растяжение тканей связочного аппарата, спаек, сращений приводит к восстановлению нормального положения тела матки и ликвидации ограниченности в подвижности матки и придатков. При этом ликвидируются застойные явления, улучшается кровоснабжение и лимфоотток в органах малого таза.

Кроме этого, происходит массажирование мышц брюшного пресса и мышц таза, что способствует улучшению кровообращения внутренних органов и работы кишечника.

Вибрационный массаж матки и придатков производится путем непосредственного контакта наконечника электро-массажера с маткой и придатками при выведении матки «внутренней рукой» к области передней брюшной стенки и является мощным стимулом к усилению кровообращения в теле матки и увеличению ее мышечной массы.

При проведении первого УЗИ в группе А до начала газового орошения эндометрия толщина последнего варьировала от 3,1 до 5,9 мм. В ходе последующих УЗИ выявилось следующее: через 2 дня после 1-го орошения толщина эндометрия увеличилась на 2,3–2,8 мм, через 2 дня после 2-го орошения – еще на 1,4–1,6 мм, а после 3-го орошения толщина эндометрия соответствовала 7,3–10,8 мм.

В группе В до начала лечения толщина эндометрия составляла 3,3–5,4 мм. После 3 орошений и 5 процедур гинекологического массажа толщина эндометрия соответствовала 9,8–12,4 мм, что было выше, чем в группе А.

В группе С (30 человек) на 7-й день МЦ толщина эндометрия составляла 3,2–5,7 мм, на 9-й день увеличения роста эндометрия практически не происходило, а к 13–15-му дням цикла толщина эндометрия варьировала только от 4,6 до 6,8 мм (см. таблицу).

Обсуждение

В программе ЭКО достаточная толщина эндометрия очень важна для нормальной имплантации эмбриона. Основанием для проведения лечения тонкого эндометрия методом орошения газовой смесью являлось отсутствие эффекта от проводимой циклической гормональной терапии после 6 мес лечения или физиотерапевтического лечения (по данным УЗИ малого таза). Традиционные методы лечения, направленные на увеличение толщины эндометрия в программах ЭКО, включают в себя интенсивное назначение препаратов эстрогенов, аспирина, хирургические вмешательства, физиотерапевтические процедуры. Однако, как показывает практика, не всегда эти методы приводят к желаемым результатам, и необходимы поиски новых подходов к решению проблемы тонкого эндометрия и дальнейшие научно-практические исследования.

Вот почему для подготовки к процедуре ЭКО женщин с тонким эндометрием мы использовали разработанный в ФГБУ «Научный центр акушерства, гинекологии и перинатологии им. акад. В.И. Кулакова» новый способ негормонального лечения – путем обработки эндометрия смесью газов (CO_2 и N_2), под воздействием которой улучшается кровообращение в слизистой и происходит постепенное увеличение толщины базального и функционального слоя эндометрия. Для усиления эффекта параллельно мы применяли традиционный метод гинекологического массажа. Такое сочетание двух методов ранее никогда не использовалось. Гинекологический массаж – это научно обоснованный лечебный метод, довольно широко применяемый в гинекологической практике в России, но не нашедший должного применения в практике подготовки женщин к процедуре ЭКО. В исследовании принимали участие женщины, ранее имевшие в анамнезе неоднократные безуспешные

стимуляции роста эндометрия гормональными препаратами и физиотерапевтическими процедурами.

В результате исследования, проведенного с участием 65 пациенток, удалось установить, что применение сочетанного метода лечения женщин с тонким эндометрием (орошение эндометрия смесью CO_2 и N_2 и гинекологического массажа) в процессе подготовки к процедуре ЭКО позволяет значительно увеличить толщину эндометрия (группа В – 11,1 мм по сравнению с группой С – 5,7 мм) и подготовить пациентку к последующему переносу эмбрионов, тем самым увеличивая шансы на положительный результат проводимой процедуры.

Литература

1. Nikas G. Cell-surface morphological events relevant to human implantation. *Hum Reprod* 1999; 14 (Прил. 2): 7–44.
2. Lessey B, Hlesammi A, Sun J et al. Luminal and glandular endometrial epithelium express integrins differentially throughout the menstrual cycle: implications for implantation, contraception, and infertility. *Am J Reprod Immunol* 1996; 35: 195–204.
3. Воржский КЮ, Гайдуков СН, Пальченко ИА. Современный взгляд на проблему рецептивности и тонкого эндометрия в программах ВРТ: обзор литературы. *Проблемы репродукции*. 2013; 4: 51–60.
4. Дюжева ЕВ. Гормональная подготовка эндометрия у пациенток с неэффективными попытками ЭКО в анамнезе. *Дис. – канд. мед. наук*. 2010.
5. Каменецкий БА. Применение ультразвукового сканирования эндометрия в программах вспомогательной репродукции. *Проблемы репродукции*. 2001; 2.
6. Casper RF. It's time to pay attention to the endometrium. *Fertil Steril* 2011; 96: 519–21.
7. Chen SL, Wu FR, Luo C et al. Combined analysis of endometrial thickness and pattern in predicting outcome of in vitro fertilization and embryo transfer: a retrospective cohort study. *Reprod Biol Endocrinol* 2010; 24: 30.
8. Dix E, Check JH. Successful pregnancies following embryo transfer despite very thin late proliferative endometrium. *Clin Exp Obstet Gynecol* 2010; 37: 15–6.
9. De Geyter C, Schmitter M, de Geyter M et al. Prospective evaluation of the ultrasound appearance of the endometrium in a cohort of 1,186 infertile women. *Fertil Steril* 2000; 73: 106–13.
10. Shufaro Y, Simon A, Laufer N, Fatum M. Thin unresponsive endometrium – a possible complication of surgical curettage compromising ART outcome. *J Assist Reprod Genet* 2008; 25: 421–5.
11. Zhang X, Chen CH, Confino E et al. Increased endometrial thickness is associated with improved treatment outcome for selected patients undergoing in vitro fertilization-embryo transfer. *Fertil Steril* 2005; 83: 336–40.
12. Rimaldi L, Lisi F, Floccari A et al. Endometrial thickness as a predictor of pregnancy after in-vitro fertilization but not after intracytoplasmic sperm injection. *Hum Reprod* 1996; 11: 1538–41.
13. Basir GS, O WS, So WW et al. Evaluation of cycle-to-cycle variation of endometrial responsiveness using transvaginal sonography in women undergoing assisted reproduction. *Ultrasound Obstet Gynecol* 2002; 19: 484–9.
14. Шнейдерман МГ, Аналихина ИА, Калинина ЕА и др. Новое об имплантации эмбриона в эндометрий. *Акуш. и гинекол.* 2013; 11: 75–8.
15. Шнейдерман МГ, Калинина ЕА, Долгушина НВ и др. Новый метод увеличения толщины «тонкого эндометрия» при подготовке к процедуре переноса эмбриона. Тезисы Юбилейного Всероссийского Конгресса с международным участием «Амбулаторно-поликлиническая помощь – в энциклере женского здоровья». Сб. тезисов. М., 2014; с. 349–52.
16. Шнейдерман МГ, Аналихина ИА, Калинина ЕА и др. Новое об имплантации эмбриона в эндометрий матки. Доклад на 26-м Международном конгрессе с курсом эндоскопии «Новые технологии в диагностике и лечении гинекологических заболеваний». Москва, 10–13 июня 2013 г.
17. Шнейдерман МГ. Акушерско-гинекологический массаж: практическое руководство для врачей. М.: ГЭОТАР-Медиа, 2014.
18. Бенедиктов ИИ. Гинекологический массаж и гимнастика. Медицинская книга – Изд-во ИГМА, 1998.
19. Шнейдерман МГ. Гинекологический массаж. Практическое руководство для врачей. М.: РИТМ, 2011.